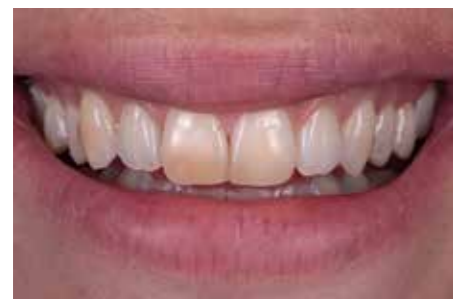
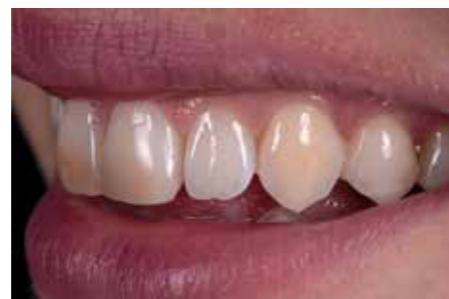
# Masters of Masters in Esthetic Dentistry 2021

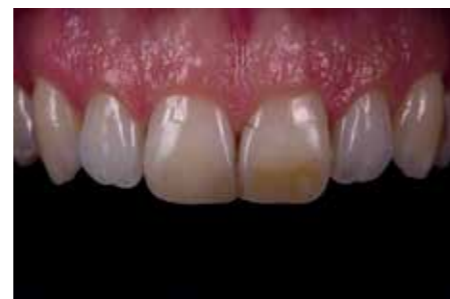Het had een fantastische zomer moeten worden met Pascal Magne op ons jubileum congres... Uiteindelijk geen jubileum, maar wel een hervatting van Masters of Masters in Esthetic Dentistry op 19 en 20 november! We hebben dit jaar een waanzinnig programma en als opwarmer alvast een casus die ik heb gedaan in samenwerking met een van de sprekers, Giuseppe Romeo, CMDT en Oral Design Member.



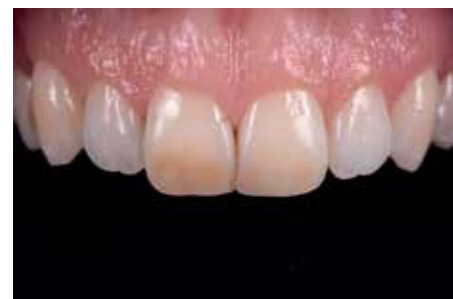Afb. 1. Patiënte heeft een prachtig gebit, maar stoort zich aan de composiet restauraties op de 11 en 21.



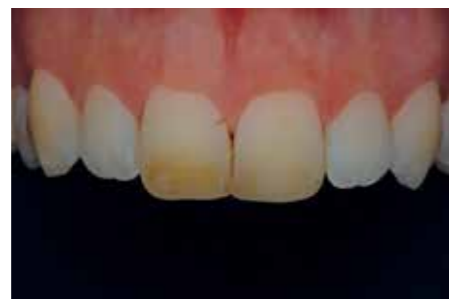Afb. 2. Een gebrek aan oppervlakte structuur...



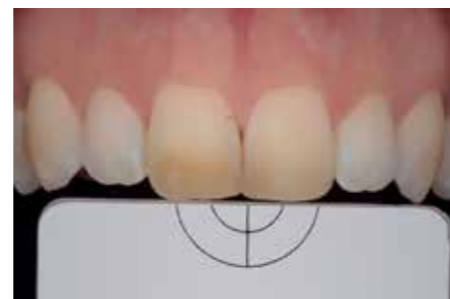Afb. 3. ...verkleuringen...



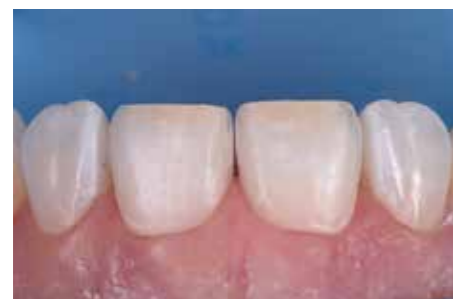Afb. 4. ... en een dof aspect maken de voortanden niet levensecht.



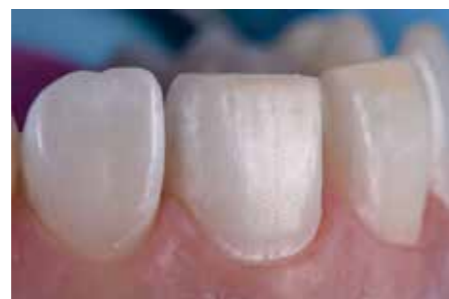Afb. 5. Een dubbel gepolariseerde opname geeft nog duidelijker het verschil in kleur weer.



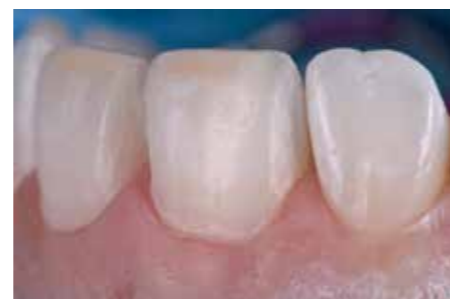Afb. 6. Dubbel gepolariseerde opname met grijskaart voor een digitale kleur-bepaling.



Afb. 7. Minimale preparatie van de centralen



Afb. 8. Preparatie ligt volledig in het glazuur...



Afb. 9. ... en er is een poging gedaan om interne hoeken zoveel mogelijk af te ronden.

## "It takes two to tango"

Een eerste klas tandtechnicus maakt het werk van een tandarts. Maakt met hoofdletters. Want een matige preparatie met een heel mooi werkstuk geeft over het algemeen toch een prachtig resultaat. Visa versa geldt dit niet. Onterecht wordt de kwaliteit van het werk toch wel eens toegeschreven aan de tandarts en niet meteen aan de tandtechnicus. Een echte samenwerking is van groot belang voor een mooi resultaat...

Erik-Jan Muts

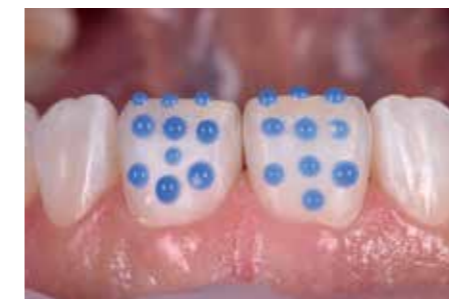### Intake

Een 37-jarige patiënte meldt zich bij mij in de praktijk en wil graag haar twee centralen verfraaien. Een trauma in het verleden heeft ervoor gezorgd dat er zowel op

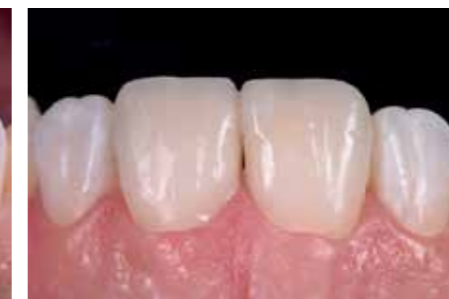de 11 en 21 een composiet restauratie is geplaatst. Qua vorm voldoen de restauraties prima, maar is regelmatig sprake van verkleuring (ondanks herhaaldelijk polijsten) en de tanden lijken niet echt door een gebrek aan oppervlakte structuur en glans. Patiënte heeft verder een prachtig gebit en een zeer goede mondhygiëne. Na overleg besluiten we al snel twee veldspaat facings te maken samen met een meester tandtechnicus: Giuseppe Romeo uit Turijn.

### Preparaties

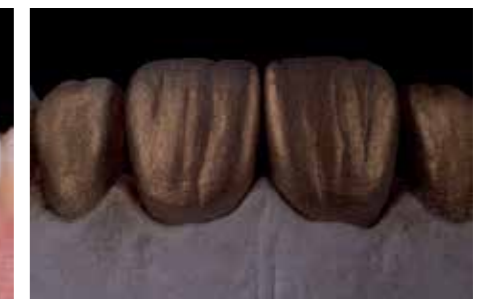Voorafgaand aan de preparaties worden eerst een aantal kleurenfoto's gemaakt, waaronder een dubbel gepolariseerde opname met grijskaart (zie afbeelding 6). Deze foto wordt gebruikt voor een digitale kleur-bepaling en pasfase (eLab) en is natuurlijk essentieel, omdat een bezoek aan Turijn niet echt mogelijk is.



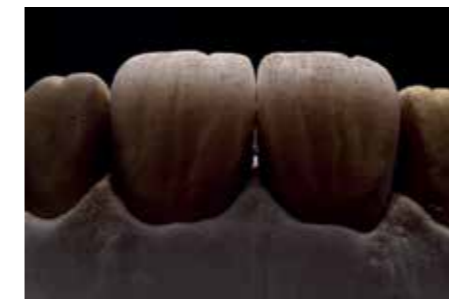Afb. 10. Tijdelijke voorzieningen worden vastgezet met een spot-etch techniek.



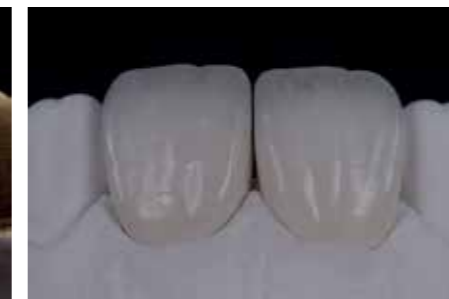Afb. 11. Het cervicale deel van de tijdelijke voorzieningen is uit de hand opgebouwd met een flowable.



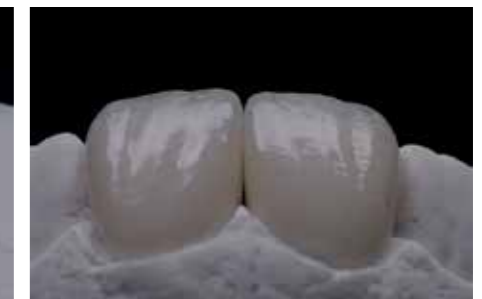Afb. 12a. Controle van de oppervlakte structuur.



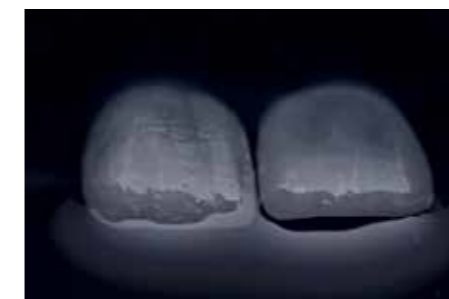Afb. 12b. Aanbrengen van nog meer micro-effecten.



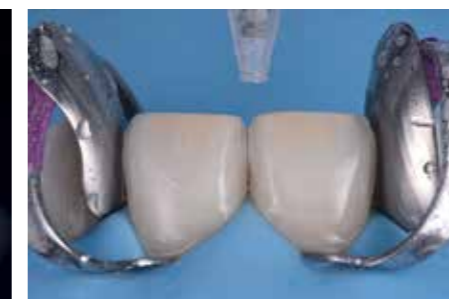Afb. 13. Prachtige incisale halo en translucentie.



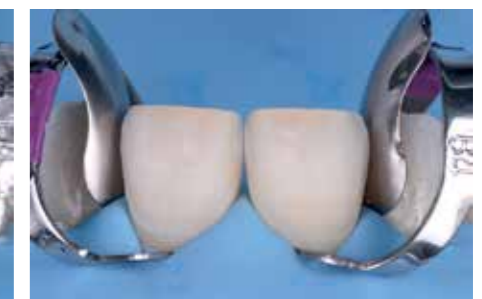Afb. 14. Levendige oppervlakte structuur.



Afb. 15. Tandtechnische kunst.



Afb. 16. Zandstralen met de AquaCare en contact-matrices als bescherming voor de lateralen.



Afb. 17a. Cofferdam wordt op z'n plek gehouden met twee W2 klemmen (Hygienic) op de premolaren (niet zichtbaar), 2 floss-ligatuurjes op de lateralen en twee B4 klemmen (Hygienic) op de centralen.

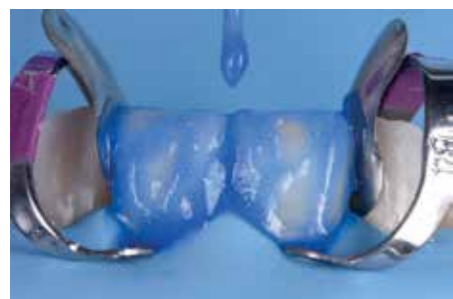
▶ Na verwijdering van het composiet worden de centralen zo minimaal mogelijk geprepareerd. Er zit geen verkleuring in de tanden zelf en qua stand zijn geen correcties nodig. De preparaties zijn uitgevoerd met de KARMA. Indirect Anterior Kit. Er wordt afgedrukt met Honigum Pro (DMG) en een dubbele-retractiedraad-techniek. De tijdelijke voorzieningen heb ik gemaakt met een gedeeltelijke putty mal en Luxatemp Star (DMG). Door een normale putty mal horizontaal door te snijden boven de papillen kun je dit deel van de tijdelijke voorziening laten zitten. Door de krimp en spot-etch techniek blijft het ook goed zitten. Cervicaal kan vervolgens uit de hand opgebouwd worden met Luxaflow (DMG) of een andere flowable. Zo heb je een esthetisch fraaie tijdelijke voorziening die reinigbaar is en stevig zit.

### Tandtechniek

Giuseppe Romeo heeft zijn uiterste best gedaan en twee prachtige veldspaat facings gemaakt op vuurvaste stompen. Met veel aandacht voor de oppervlakte structuur en andere karakteristieken worden levens-echte veneers afgeleverd.

### Plaatsen

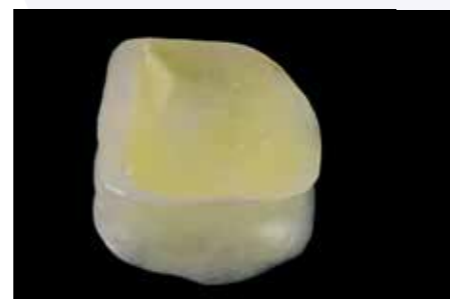Na het verwijderen van de tijdelijke voorzieningen worden de centralen goed schoongemaakt. Een try-in laat zien dat een A2 het meest geschikt is voor plaatsen. Na plaatsing van rubberdam (Dental Dam, FHS) worden de preparaties gezandstraald met aluminiumoxide 29um (AquaCare, Velopex), geëtsd en gedroogd. De voorbereiding van de facings wordt beschreven bij de betreffende afbeeldingen (zie afbeelding 18-23).



Afb. 17b. Etsen van het glazuur voor 30 seconden met 35% fosforzuur (Ultra-Etch, Ultradent).



Afb. 18. Veldspaat facing vanuit de binnenkant gezien.



Afb. 19. 60 seconden etsen met 9% hydrofluoride zuur (Porcelain Etch, Ultradent).



Afb. 20. Na het etsen met hydrofluoride zuur ontstaat soms een wit, kalk-achtig residu.



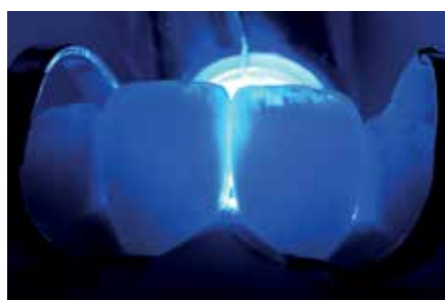Afb. 21. Door nog een keer te etsen met 35% fosforzuur (Ultra-Etch, Ultradent) en een bezoek aan het trilbadje wordt deze verwijderd.



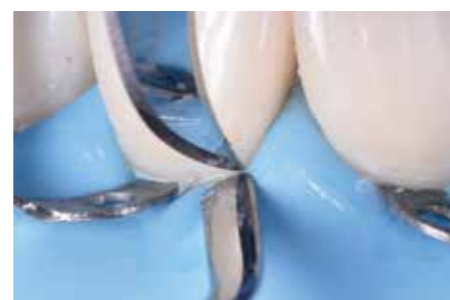Afb. 22. Een schone en kleefwillige veldspaat facing.



Afb. 23. Na applicatie van silaan (Monobond Plus, Ivoclar Vivadent) en bonding (Optibond FL, Kerr) is alles klaar om te plaatsen.



Afb. 24. Polymerisatie vanaf palatinaal voor een langzame start.



Afb. 25. Overmaat wordt zoveel mogelijk weggesneden met een 12D scalpel.

Zowel op het element als op de facing wordt Op-tibond FL (Kerr) gebruikt en de facings worden geplaatst met een stevige flowable: Majesty ES Low Flow (Kuraray). Polymerisatie wordt gestart vanuit palatinaal om teveel krimpspanning zoveel mogelijk te voorkomen. Overmaat wordt na polymerisatie bij voorkeur verwijderd met een scherp instrument zoals bijvoorbeeld een 12D scalpel. Zo wordt de overmaat niet 'afgebroken', maar 'afgesneden', wat mogelijk verkleuringen op de lange termijn kan voorkomen (zie afbeelding 25). Na polijsten volgt nog een polymerisatie onder glycerine gel en wordt de cofferdam verwijderd.

### Evaluatie

Na 6 weken zien we een prachtige integratie van kleur en levendigheid. Een tevreden patiënt en het resultaat van fenomenale tandtechniek. Het mag duidelijk zijn dat de tandtechnicus in een casus als deze de hoofdrol speelt. Het resultaat is voor het allergrootste deel toe te schrijven aan zijn of haar vaardigheden. Giuseppe Romeo is een tandtechnicus van formaat en ik kan het iedere esthetisch georiënteerde tandarts of tandtechnicus aanbevelen om naar zijn lezing te komen tijdens Masters of Masters 2021! ❤️

CONGRES

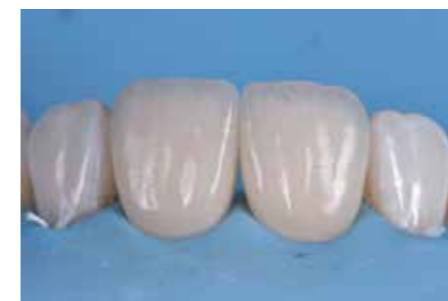# Masters of Esthetic Dentistry

2021

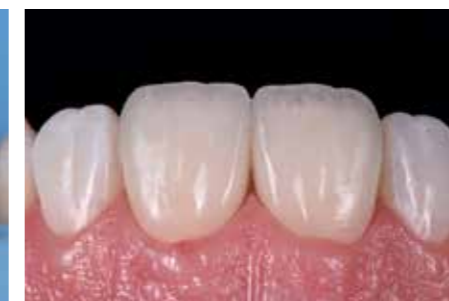19&20 NOVEMBER  
in de Prodentfabriek in Amersfoort

7 punten (aangevraagd bij KRT)  
Tickets via [daed.nl](http://daed.nl) | Korting voor DAED-leden

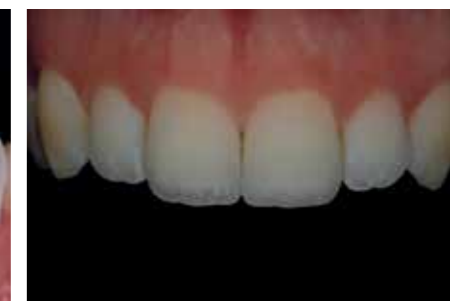DUTCH ESTHETIC ACADEMY | DENTISTRY



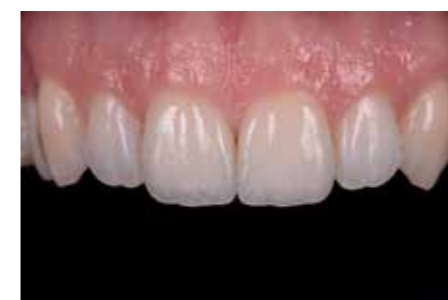Afb. 26. Nadat alles is gepolijst wordt nog een keer gepolymeriseerd na applicatie van glycerine gel.



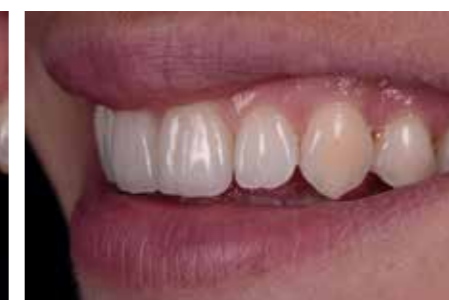Afb. 27. Direct na verwijdering van de rubberdam.



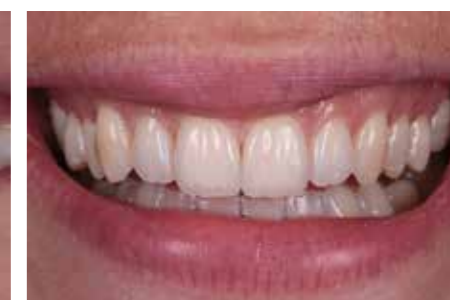Afb. 28. Dubbel gepolariseerde opname geeft een mooie integratie van de kleur weer.



Afb. 29. De facings vormen één geheel met de rest van het gebit.



Afb. 30. Een prachtige glimlach 😊



Afb. 31. Een tevreden patiënt, een tevreden tandarts... maar niet zonder zijn tandtechnicus...